Knochenbrüche bei Vögeln

Inaugural-Dissertation

zur

Erlangung der Doktorwürde

der

Hohen Philosophischen Fakultät

der

Philipps-Universität zu Marburg

vorgelegt von

Hermann Stock

aus Berlin

Marburg

1928

Von der Fakultät als Dissertation angenommen
am 7. Februar 1927

Tag der mündlichen Prüfung
9. März 1927

Referent: Herr Geh. Reg.-Rat Professor Dr. E. Korschelt

Abdruck aus Korschelt und Stock:

„Geheilte Knochenbrüche bei wildlebenden und
in Gefangenschaft gehaltenen Tieren“

Verlag von Gebrüder Borntraeger in Berlin W 35

Berlin 1928

Halle (Saale)
Buchdruckerei des Waisenhauses
1928

B. Vögel

I. Frakturen der Vordergliedmaße

1. Frakturen des Oberarmbeines

In den meisten der zur Untersuchung gelangten Fälle (insbesondere in Abb. 92, 94, 95, 97) ist das Regenerat als endgültiger Kallus elfenbeinartig hart und glatt in die Fragmente eingefügt.

Abb. 92. *Gallus domesticus L.* Doppelfraktur des linken Humerus mit rückgebildetem Kallus. Die proximale Epiphyse durch Kallusbildung verstärkt. Länge 80 mm. Ansicht von der Außenseite

Abb. 93. *Anas spec.?* Doppelfraktur des linken Humerus mit winkliger Verlagerung der Diaphysen-Fragmente. Im mittleren Fragment ein eingeheiltes Schrotkorn. Länge 70 mm. Ansicht von der Innenseite

Das überschüssige Kallusmaterial wurde bis auf atrophische Knochenspitzen aufgelöst.

An erster Stelle sei die Doppelfraktur im linken Humerus eines Haushuhnes *(Gallus domesticus L.)* dargestellt (Abb. 92). Nach Fraktur der proximalen Epiphyse und der Mitte des Schaftes kam an beiden Bruchstellen knöcherne Heilung zustande. Die Diaphysenfraktur verheilte bei winkliger Fragmentverlagerung.

Die verbindende Knochenmasse glich sich im Umfang den Fragmenten an.

Komplizierter liegen die Verhältnisse nach Doppelfraktur im linken Humerus einer Wildente *(Anas spec.?)* (Abb. 93). Der Knochen wurde unterhalb des proximalen Gelenks und zugleich im proximalen Teil des Schaftes durch Schrot zerschlagen. Das proximale Fragment, der proximale Gelenkteil, verwuchs knöchern mit dem mittleren Fragment. Dieses verheilte mit dem distalen in nahezu rechtwinkliger Stellung und es kreuzt sich mit letzterem in atrophischen Knochenspitzen. Trotz starker Verlagerung fand eine Rotation des distalen Fragments nicht statt. Die Markhöhle des letzteren blieb offen. Im mittleren Stück heilte ein Schrotkorn ein, das am Präparat durch schwarzen Ring gekennzeichnet wurde.

Im rechten Humerus eines Haushuhnes *(Gallus domesticus L.)* kam es zwischen den in Längsrichtung und seitlich dislozierten Fragmenten zu starker Kallusbildung (Abb. 94). Der geglättete und abgerundete Kallus zieht sich am distalen Fragment hinab. Die Wucherungen verschlossen die Markhöhle des distalen Fragments, und nachdem sie der Resorption unterlagen, blieben auf der abgerundeten Masse über der Markhöhle drei kleine atrophische Spitzen zurück.

Besonders eigenartig erscheint der Heilungsverlauf im rechten Humerus einer Hausgans *(Anser domesticus L.)* (Abb. 95). Es entstand zwischen den beträchtlich seitlich verlagerten Fragmenten eine ungewöhnlich lange Kallusbrücke, die dem ganzen Knochen ein merkwürdiges Aussehen verleiht. Im Röntgenbild zeigt die lange Kallusbrücke keine Struktur, sondern erscheint infolge der Kalkhypertrophie als homogen schwarze Masse. Das distale Bruchstück endet frei; in dem emporragenden Ende ist eine Öffnung sichtbar, die den Ausgang des Markraumes darstellt. Am unteren Ende des proximalen Bruchstückes sitzt eine atrophische Knochenspitze.

Durch starke Fragmentverlagerung zeichnet sich auch der linke Humerus einer anderen Gans *(Anser domesticus L.)* aus (Abb. 96). Hier wurden die Bruchstücke in der Längsrichtung übereinandergeschoben. Das distale Bruchstück wurde am proximalen etwa 6 cm emporgeschoben. Das in atrophischer Spitze endende proximale Fragment ist in der medialen Wand durch einen Längsspalt geöffnet; unterhalb dieser Öffnung ist die Markhöhle

knöchern verschlossen. Das obere Ende des distalen Fragments ist stark kalkhypertrophisch und trägt eine atrophische Spitze, die dem alten Knochen angehört. An der Kontaktstelle sind die

Abb. 94 Abb. 95 Abb. 96

Abb. 94. *Gallus domesticus L.* Rechter Humerus mit in der Längsrichtung aneinander verschobenen Fragmenten und rückgebildetem Kallus. Länge 75 mm. Ansicht von der Innenseite

Abb. 95. *Anser domesticus L.* Rechter Humerus. Zwischen den seitlich verlagerten Fragmenten eine ungewöhnlich lange Kallusbrücke. Ansicht von der Außenseite

Abb. 96. *Anser domesticus L.* Linker Humerus mit beträchtlich verlagerten Fragmenten. Länge 150 mm. Ansicht von der Innenseite

Fragmente nicht vollständig verknöchert, sondern sie greifen mit vorgeschobenen Fortsätzen zahnartig ineinander.

Einige in ähnlicher Weise wie die hier beschriebenen Oberarmknochen geheilte Knochenbrüche von Eiderenten (*Somateria*

mollissima) bildet E. Lehn-Schieler (2. Bd., Abb. 55, S. 201, 1925) ab. An zwei dieser Oberarmknochen ist der Bruch etwa in der Mitte des Knochens erfolgt; die beiden Fragmente erfuhren eine Längsverschiebung unter leicht winkliger Stellung mit reicher Kallusbildung; bei dem einen Humerus mit ziemlich paralleler Lage der längsverschobenen Fragmente zeigten die letzteren je eine distale und proximale atrophische Spitze (ähnlich unseren Abb. 95 und 96). Dasselbe ist bei dem dritten Humerus der Fall, der mehr distal gebrochen und ebenfalls mit starker Kallusbrücke geheilt war. Entsprechend der Längsverschiebung erfuhren alle drei Oberarmknochen gegen den normalen Humerus eine erhebliche Verkürzung. Es scheint, als ob diese Vögel mit dem gebrochenen und wieder geheilten Oberarmknochen dadurch keine wesentliche Schädigung erlitten, sondern durchaus flugfähig waren.

Abb. 97. *Ciconia nigra Linn.* Linker Humerus mit glatter Bruchstelle nach Rückbildung des Kallus. Das distale Fragment endet in einer 25 mm langen Knochenspitze. Länge 176 mm. Ansicht von der Innenseite

Die lange zurückliegende linksseitige Humerusfraktur eines Schwarzstorches *(Ciconia nigra Linn.)* ist an der Formveränderung des Knochens und an dem langen Fragmentende kenntlich geblieben (Abb. 97). Die seitlich verlagerten Fragmente verband eine schrägstehende Kallusbrücke, die das untere Ende des proximalen Bruchstückes abschließt, um in die vom oberen Ende des distalen Bruchstückes ausgehenden Wucherungen überzugehen. Den bei der Fraktur getrennten Teilen des Knochens glich sich der Kallus in seiner Struktur völlig an; der ganze Knochen stellt eine elfenbeinartig harte und glatte Masse dar. Das Ende des distalen Fragments ragt in 2½ cm Länge nach oben hervor.

Am linken Humerus eines Pfauentruthuhnes *(Agriocharis ocellata Cuv.)* sitzt die Bruchstelle dort, wo die Crista humeri

superior in den Schaft übergeht (Abb. 98). Die winklig verlagerten Bruchstücke vereinigte der Kallus, der zu glattem Knochen wurde, am Ende des proximalen Bruchstückes sich aber in zackig geformten

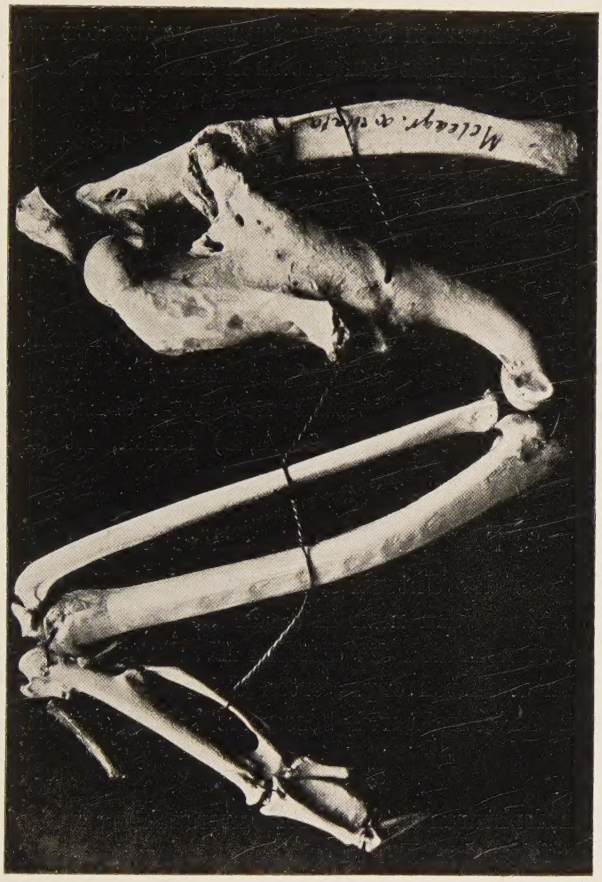

Abb. 98. *Agriocharis ocellata Cuv.* Im linken Humerus winklige Fragmentverschiebung. Das obere Ende des distalen Fragments schiebt seinen abgerundeten Kopf in eine pfannenartige Vertiefung, die auf der Scapula durch periostale Knochenwucherung entstand. Länge der Ulna 106 mm. Ansicht von der Außenseite

Erhebungen erhielt. Auch die obere Spitze des distalen Fragments ist von Kalluswucherungen umschlossen. An diesem medialwärts gerichteten Fragmentende liegen besonders eigenartige Verhältnisse vor. Das durch den Kallus in der Basis verbreiterte Fragmentende schiebt seine abgerundete Spitze in eine gelenkpfannenartige

Vertiefung inmitten einer ringförmigen Knochenwucherung auf der lateralen Fläche der Scapula. Da an letzterer Anzeichen einer Verletzung nicht festzustellen sind, erscheint die Annahme gerechtfertigt, daß die Wucherungen der Scapula durch die Reizwirkung der berührenden Fragmentspitze verursacht wurden.

Ähnliche Verhältnisse fanden sich in der Unterarmfraktur eines Rehes (S. 31 Abb. 29 A, B), nach der die Spitze eines Sequesters des Radius durch Berührung Knochenwucherungen an der Diaphyse des Humerus hervorrief und auf diese Weise einen Stützpunkt erhielt. Auch im vorliegenden Fall fand das Ende des distalen Fragments an der Scapula einen Stützpunkt; der abgerundete Kopf des Fragmentendes paßt genau auf eine unverändert gebliebene Stelle der lateralen Scapulafläche; um diese Stelle bildete sich, auf der plantaren Kante besonders stark, der Kallusring. Infolge der dargestellten Verhältnisse, die sich innerhalb des übrigen Materials nur noch einmal bei der erwähnten Splitterfraktur (Abb. 29 A, B) finden, ist dieses Stück von besonderem Wert.

2. Frakturen der Unterarmknochen

Die Brüche der Unterarmknochen weisen die relativ größte Häufigkeit auf. Wenn man in Betracht zieht, daß die Vordergliedmaßen, vornehmlich die distalen Abschnitte, beim fliegenden Vogel die am stärksten exponierten Teile bilden, erklärt es sich, daß sie von Schußfrakturen besonders häufig betroffen werden.

a) Ulnafrakturen

Auf Ulnafrakturen entfallen im Untersuchungsmaterial 35,7 %.

In den folgenden Fällen gleichen die zwischen den Bruchstücken abgelagerten Neubildungen der alten Knochensubstanz. Die überschüssige Kallusmasse wurde durch Resorption vermindert oder ganz entfernt, so daß die beschädigten Knochen die ursprüngliche Form nahezu zurückerlangten.

In der Ulna eines Großen Brachvogels *(Numenius arquatus Bodd.)* blieb in der Bruchstelle in der distalen Diaphyse der Kallus als Verdickung des Knochens sichtbar (Abb. 99).

Bei der Nebelkrähe *(Corvus cornix L.)* wurde gleichfalls der distale Teil der Ulna von der Fraktur betroffen (Abb. 100). Die Kalluswucherung der Ulna stellte mit dem Radius in gleichem Niveau eine Verbindung her.

Die Doppelfraktur in der Ulna eines Rotschnabel-Hokko *(Crax carunculata Temm.)* geht vermutlich auf einen Schrotschuß zurück (Abb. 101). Die etwas winklig verlagerten Bruchstücke sind an beiden Bruchstellen im Schaft des Knochens in Umfang und glatter Beschaffenheit der Oberflächen den ursprünglichen Verhältnissen angeglichen.

Eine Verstärkung im distalen Teil der Ulna blieb nach einer Fraktur bei einem Perlhuhn *(Numida meleagris L.)* zurück (Abb.

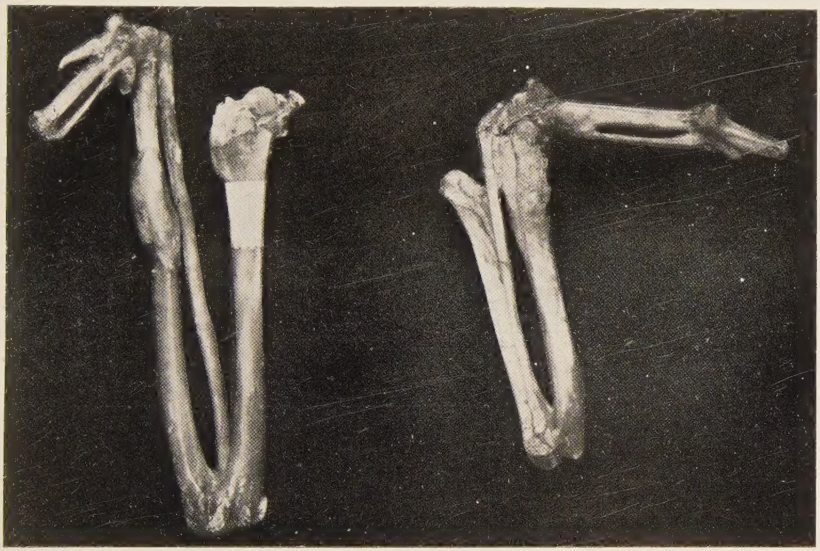

Abb. 99 Abb. 100

Abb. 99. *Numenius arquatus Bodd.* Rechte Ulna mit starker Knochenverdickung an der Bruchstelle. Länge des Humerus 97 mm. Ansicht von der Innenseite
Abb. 100. *Corvus cornix L.* Fraktur der rechten Ulna im distalen Schaft. Synostose zwischen Ulna und Radius, der in der Abbildung dem Humerus dicht anliegt. Länge des Humerus 64 mm. Ansicht von der Außenseite

102 A, B). Ein isolierter Hohlraum durchsetzt den Knochen. Der Radius erhielt sich im distalen Teil in annähernd normaler Stärke; im proximalen Teil aber wurde er stark atrophisch, so daß er im Röntgenbild nur hauchartig erscheint (Abb. 102 B).

In der rechten Ulna einer Wildente *(Anas spec.?)* ist die distale Hälfte des Schaftes durch neugebildeten Knochen verstärkt (Abb. 103). Der Kallus bildete sich vermutlich nach Verletzung durch ein Schrotkorn. Die durch die Kallusbildung verursachte Verdickung erstreckt sich in beträchtlicher Länge. Trotz-

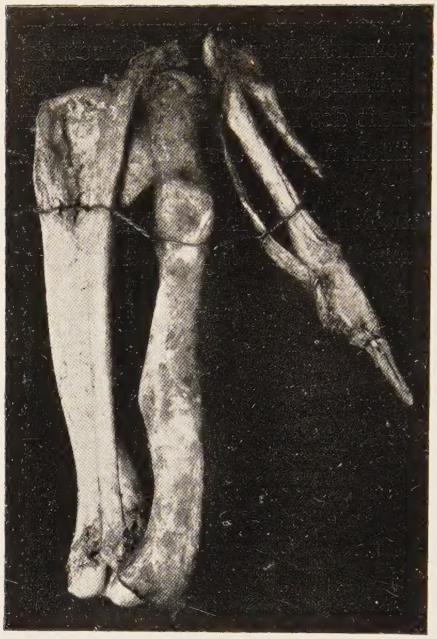

dem weicht die ganze Form des Knochens nicht wesentlich von der normalen ab.

Im folgenden Fall liegt eine Doppelfraktur der Ulna bei einem Seeadler *(Haliaëtus albicilla Linn.)* vor (Abb. 104 A, B). An der proximalen Bruchstelle wurden die Fragmente seitlich verschoben; an der distalen Bruchstelle war die Verlagerung geringer. Nach der Fraktur stellte sich eiterige Periostitis ein, die vermutlich die Membrana interossea zerstörte.

Abb. 101. *Crax carunculata Temm.* Rechte Ulna mit zwei verheilten Frakturen im Schaft. Länge des Humerus 109 mm. Ansicht von der Außenseite

Das Röntgenbild (Abb. 104 B) erweist, daß an beiden Bruchstellen periostaler Kallus in reichlichem Maß gebildet wurde, und daß ein abgesprengtes Stück Corticalis in der entzündlich gebildeten Kallusmasse über dem Ende des proximalen Fragments in Abstand von letzterem verlagert wurde (Abb. 104 B). Das verknö-

Abb. 102 A. *Numida meleagris L.* Rechte Ulna mit geheilter Fraktur in der distalen Diaphyse. Radius atrophisch. Länge des Humerus 74 mm. Ansicht von der Innenseite

cherte Entzündungsprodukt — am mazerierten Knochen stellt es eine porös aufgebaute Masse dar — setzt sich aus dem Defekt der Ulna auf den gegenüberliegenden Teil im Schaft des Radius fort (Abb. 104A). Es liegt mithin Synostose der Unterarmknochen vor. Die Auflagerungen des Radius, dessen Corticalis an der der Ulna zugewandten Fläche verstärkt erscheint, sind vermutlich durch entzündlichen Reiz des Periosts entstanden.

Abb. 102 B

Abb. 103

Abb. 102 B. *Numida meleagris L.* Röntgenbild. Der atrophische Radius nur hauchartig sichtbar

Abb. 103. *Anas spec.?* Rechte Ulna durch Kallusbildung im distalen Schaft verstärkt. Länge 77 mm. Ansicht von der Innenseite

Aus dem Röntgenbild geht weiterhin hervor, daß die Kallusbildung nicht nur aus dem Periost erfolgt ist. An Stelle des durchscheinenden pneumatischen Charakters erscheint der Markraum der Ulnadiaphyse an beiden Bruchstellen und vornehmlich am mittleren Fragment stark verwölkt; es wurde Mark in reichlicher Menge regeneriert. Von den Bruchenden sieht man vom Innenraum her Wucherungen nach außen vordringen, die endostale Kallusbildung, während an den Außenflächen beider Bruchstücke periostale Kallusbildung bemerkbar ist.

Daß der pneumatische Knochen des erwachsenen Vogels Marksubstanz zu regenerieren, mithin endostalen Kallus zu bilden

Abb. 104 A. *Haliaëtus albicilla Linn.* Doppelfraktur der linken Ulna. Die periostitischen Auflagerungen und die Neubildungen des Endostes an der proximalen Bruchstelle verbinden sich mit periostitischen Wucherungen des Radius. Länge des Humerus 211 mm. Ansicht von der Innenseite

vermag, wurde schon durch Olliers Versuche und später durch die von E. Bergmann (1924, S. 490) nachgewiesen. Außer für einen frakturierten Humerus (in Abb. 3) ist für eine konsolidierte

Ulna (in Abb. 6) erwachsener Haustauben die Neubildung von Mark bei der Bruchheilung im Röntgenbild erwiesen. — Die Defekte in den Flügelknochen des betreffenden Seeadlers sind vermutlich wie in den vorangegangenen Fällen durch einen Schrotschuß herbeigeführt worden.

Unter den bisher behandelten Ulnafrakturen bildeten die der Nebelkrähe (Abb. 100) und des Seeadlers (Abb. 104) insofern besondere Fälle, als zwischen Ulna und Radius Verbindungen zustande kamen. Am Radius der übrigen Vögel war eine Veränderung der Verhältnisse nach der Fraktur der Ulna nicht festzustellen.

Dem entgegen war bei einigen Großvögeln der Radius nach einer Ulnafraktur Veränderungen unterworfen. Während der Heilungsprozesse in der Ulna ging am unbeschädigten Parallelknochen die Anbildung neuer Knochensubstanz vor sich. Die Ursache dieser Hypertrophie des unverletzten Radius dürfte in der Veränderung der statischen und mechanischen Verhältnisse zu suchen sein; nachdem die Ulna, welche die Schwungfedern zu tragen hat, einen Defekt erlitt, wurde der stützende Parallelknochen ungewöhnlich stark beansprucht. Die Folge davon war seine stärkere Nachbildung, also eine kompensatorische Hypertrophie.

Derartige Umbauvorgänge im Knochen sind auch aus der Chirurgie bekannt. J. Wolff zeigte z. B. die periostale Anbildung im dünneren Parallelknochen bei Pseudarthrose des stärkeren Knochens an einem Präparat von Tibia und Fibula des Menschen und bezeichnete den Vorgang bereits als kompensatorische Hypertrophie (1892, S. 52, 121, Tafel VII, Abb. 49). Später beobachtete unter anderen W. Müller bei seinen Tierversuchen jene „Kallusbildung ohne Fraktur". Wenn bei Hunden im Radius ein Defekt gesetzt wurde, ging im Parallelknochen, der Defektstelle gegenüber auf der abgewandten Seite die Anbildung periostalen Knochens vor sich.

Derartige Verstärkungen des dünneren Parallelknochens zeigte das Röntgenbild (Abb. 104 B) in der Corticalisverdickung am Radius des Seeadlers. Sie finden sich weiterhin im Radius eines Hausstorches *(Ciconia ciconia Linn.)* gegenüber dem Ulnadefekt (Abb. 105 A, B). Dem Kallus der in Längsrichtung auseinandergewichenen Fragmente der Ulna gegenüberliegend erscheint der Radius verdickt (Abb. 105 B).

Abb. 105 B

Abb. 104 B

Abb. 104 B. *Haliaëtus albicilla Linn.* Röntgenbild. Die Corticalis des Radius verstärkt. Regeneration von Mark im pneumatischen Ulnaschaft

Abb. 105 B. *Ciconia ciconia Linn.* Röntgenbild

Bei einem Kranich *(Grus grus Linn.)* ist die Corticalis des Radius in der medialen, in geringerem Maß in der dorsalen und plantaren Fläche verstärkt (Abb. 106 B). Die Fraktur der Ulna konsolidierte nach starker Kallusbildung, die den Knochenschaft bedeutend verbreiterte. Die Bruchstücke waren in der Längsrichtung aneinander beträchtlich verschoben worden (Abb. 106 A, B). Aus dem Röntgenbild (Abb. 106 B) wird die mächtige Kalkhypertrophie in den periostalen Kallusmassen ersichtlich, und es geht weiterhin daraus hervor, daß auch die pneumatisierten Markräume der Bruchenden von Neubildungen nahezu erfüllt sind.

Abb. 105 A. *Ciconia ciconia Linn.* Fraktur der linken Ulnadiaphyse und Knochenanbildung des unverletzten Radius. Länge des Humerus 218 mm. Ansicht von der Innenseite

Im Radius eines Königsgeiers *(Gypagus papa Linn.)* sind die Auflagerungen auf der der Ulna abgewandten Seite am stärksten (Abb. 107 A, B). In der Ulna des Geiers erhebt sich ein Callus luxurians mit unregelmäßig geformten Zacken über den Radius (Abb. 107 A.) Wie das Röntgenbild zeigt, unterliegt diese übermäßige Kallusbildung der Resorption (Abb. 107 B). Die, in der Abbildung, als Erhebungen der Corticalis kenntlichen Ansatzpunkte der Schwungfedern erhielten sich auch innerhalb des Kallus, woraus das Vorhandensein der Schwungfedern noch während der Kallusbildung zu entnehmen ist.

Von bemerkenswerter Ähnlichkeit sind die Verhältnisse bei einer Ulnafraktur eines anderen Königsgeiers *(Gypagus papa Linn.)* (Abb. 108). Der proximale Teil des Ulnaschaftes ist in etwa 9 cm Länge von einem dem vorigen ähnlichen verknöcherten Kallus bedeckt. Die Zacken auf der medialen und lateralen Kallusfläche sind, wie im vorigen Fall, atrophisch. Die Ansatzpunkte der Schwingen sind auch im Bereich des Kallus vorhanden.

b) Radiusfrakturen

Im rechten Flügel eines Trappenhahnes *(Otis tarda Linn.)* trägt der Radius im proximalen Teil eine difform verheilte Knochenverletzung (Abb. 109). Infolge solcher Art der Bruchheilung er-

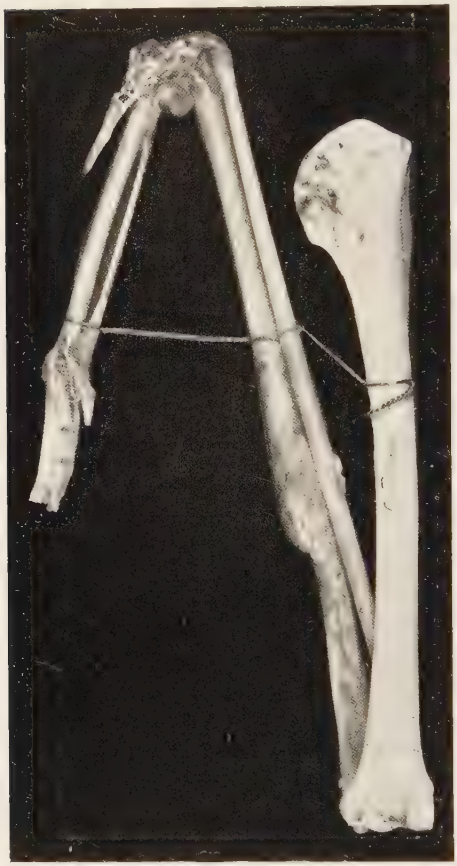

Abb. 106 A



Abb. 106 B

Abb. 106 A. *Grus grus Linn.* Fraktur der rechten Ulnadiaphyse mit Knochenbildung des unverletzten Radius. Länge des Humerus 214 mm. Ansicht von der Innenseite
Abb. 106 B. *Grus grus Linn.* Röntgenbild

scheint der Radius auf eine lange Strecke bedeutend verstärkt und in seiner ganzen Form verunstaltet. Vielleicht handelt es sich um eine Schrotschußverletzung. Die Trappe geriet möglicherweise infolge der Verletzung in Gefangenschaft; im Jahr 1862 gelangte das Skelett aus dem Zoologischen Garten Frankfurt a. M. in den Besitz des Senckenbergianum.

Die drei Brüche im Radius beider Flügel eines Weißstorches *(Ciconia ciconia Linn.)* dürften durch Schrote verursacht worden sein (Abb. 110A, B). Im Radius der linken Vordergliedmaße

Abb. 107A. *Gypagus papa Linn.* Fraktur der linken Ulnadiaphyse mit luxurierendem Kallus und Knochenanbildung des unverletzten Radius. Länge des Humerus 171 mm. Ansicht von der Außenseite

(Abb. 110A) kamen zwei Brüche im Abstand von etwa 4 cm zustande; beide Bruchstellen verstärken den Schaft spindelförmig. Im rechtsseitigen Radius (Abb. 110B) befindet sich die Bruchstelle im proximalen Teil des Schaftes als spindelförmige Verdickung. Alle drei Brüche sind in auffallend günstiger Weise geheilt.

Abb. 107 B

Abb. 108

Abb. 107 B. *Gypagas papa Linn.* Röntgenbild

Abb. 108. *Gypagus papa Linn.* Fraktur des proximalen Schaftes der linken Ulna mit übermäßiger Kallusbildung. Länge des Humerus 167 mm. Ansicht von der Außenseite

Abb. 109. *Otis tarda Linn.* Fraktur des rechten Radius. Länge des Humerus 236 mm. Ansicht von der Außenseite

c) Frakturen beider Unterarmknochen

Die beiden Knochen des linken Unterarmes sind bei einem Auerhahn *(Tetrao urogallus Linn.)* stark deformiert (Abb. 111 A). Nach der Art der Abweichung von der normalen Form zu urteilen, wurden Ulna und Radius durch mehrere Schrotkörner verletzt, so daß der Zusammenhang des Knochens vermutlich an verschie-

Abb. 110 A Abb. 110 B

Abb. 110. *Ciconia ciconia Linn.* A. Doppelfraktur des linken Radius. B. Fraktur im proximalen Schaft des rechten Radius. Länge des Humerus 220 mm. Ansicht von der Außenseite

denen Stellen aufgehoben, der Schaft zum mindesten aber an etlichen Stellen verletzt worden war. An den Stellen der Defekte setzten periostale Neubildungen ein; sie erstreckten sich nahezu über die ganze Länge der Diaphysen und bewirkten in der Ulna durch die beträchtliche wulstartige Verbreiterung im distalen Teil des Schaftes eine starke Abweichung von der ursprünglichen Gestalt. Beide Unterarmknochen wurden um etwa 2 cm verkürzt.

Außer diesen Verletzungen erlitt der betreffende Auerhahn eine Fraktur des rechten Coracoid (Abb. 111 B). Es trat in der Mitte

Abb. 111 A. *Tetrao urogallus Linn.* Gleichzeitige Fraktur von Radius und Ulna der linken Seite. Länge des Humerus 130 mm. Ansicht von der Innenseite

des Coracoid ein Bruch ein, die Bruchstücke wurden seitlich verlagert und gelangten durch Kallusbildung zur Verschmelzung. Nach der Verknöcherung zeigte sich das Coracoid erheblich verkürzt (Abb. 111 B).

Abb. 111 B

Abb. 111*

Abb. 111 B. *Tetrao urogallus Linn.* Knöchern geheilte Fraktur des rechten Coracoid. Länge der Scapula 116 mm. Ansicht von der Innenseite

Abb. 111*. *Coloeus monedula spermologus Vieill.* Fraktur in der linken Clavicula. Ansicht von der Vorderseite

An dieser Stelle ist eine Verletzung in der Furcula einer Dohle *(Coloeus monedula spermologus Vieill.)* zu erwähnen (Abb. 111*). Das Skelett des aus dem Ostragehege bei Dresden stammenden, anscheinend im Freien erlegten Vogels befindet sich in Besitz des Zoologischen Museums Dresden. Die linke

Abb. 112. *Grus grus Linn.* Synostose zwischen Ulna und Radius der linken Seite bei starker Kallusbildung nach Fraktur in den distalen Diaphysen. Länge des Humerus 209 mm. Ansicht von der Innenseite

Clavicula zeigt im distalen Teil einen Defekt. Es handelt sich um einen Bruch; die Kallusbildung war am oberen Ende des distalen Bruchstückes stärker, so daß die Bruchstelle hier verdickt erscheint. Nach dem Befund am Präparat war die knöcherne Verbindung der Bruchstücke nicht vollständig.

Im distalen Schaft von Ulna und Radius der linken Vordergliedmaße eines Kranichs *(Grus grus Linn.)* entstand eine Syno-

Abb. 113. *Haliaëtus albicilla Linn.* Synostose zwischen Metacarpale II und III. Im distalen Schaft der linken Ulna periostitische Knochenwucherungen. Länge der Ulna 250 mm. Ansicht von der Innenseite

stose, als die mächtigen Kallusmassen ineinander wucherten (Abb. 112). Die Bruchstücke der Ulna sind seitlich verlagert und durch eine bogenförmige Kallusbrücke vereinigt. Die Fragmentenden des Radius bildeten gleichfalls starken Kallus, verbanden sich aber auf der medialen Knochenfläche nur in schmaler Brücke (Abb. 112); lateral vereinigten sie sich mit einer vorgewölbten Kallusmasse. Die knöcherne Verschmelzung der Unterarmknochen geschah auf der medialen Seite (Abb. 112); lateral blieben die Kallusmassen beider Knochen durch einen Längsspalt voneinander geschieden.

3. Fraktur der Mittelhandknochen

Im linken Flügelskelett eines Seeadlers *(Haliaëtus albicilla Linn.)* sind Metacarpale II und III in Synostose verbunden (Abb. 113). Die in winkliger Stellung verknöcherten Bruchstücke von Metacarpale II vereinigt ein umfangreicher Kallus, der, nach der medialen Seite stark wuchernd, sich mit dem Metacarpale III verband. Die periostalen Wucherungen der distalen Ulna entstanden vermutlich durch Verletzungen infolge eines Schrotschusses.

II. Frakturen der Hintergliedmaße

1. Frakturen des Oberschenkelbeines

Bei einem Haushuhn *(Gallus domesticus L.)* verheilten nach Fraktur der rechten Femurdiaphyse die seitlich verlagerten Bruchstücke in winkliger Stellung (Abb. 114 A, B). Wie das Röntgenbild zeigt, ist der Kallus im distalen Teil atrophisch, während der obere Teil, mit den Fragmenten zu kompakten Knochen vereinigt, der mechanischen Beanspruchung genügen muß (Abb. 114 B).

Die Fragmentspitzen sind so atrophisch, daß sie im Röntgenbild nur hauchartig erscheinen.

Ähnlich liegen die Verhältnisse im folgenden Fall. Das linke Femur eines Haushuhnes *(Gallus domesticus L.)* ist gegen das normale der rechten Seite um etwa 2 cm verkürzt (Abb. 115A, B). Die Fragmente wurden bei seitlichem Abstand von mehr als Knochenbreite in der Längsrichtung stark verschoben. Zwischen der verstärkten Corticalis der Innenflächen der Fragmente liegt die Kallusbrücke. Diese überdeckt die Markhöhle des distalen

Abb. 114A

Abb. 114B

Abb. 114. *Gallus domesticus L.* A. Fraktur des rechten Femur mit seitlicher Fragmentverlagerung. Länge 68 mm. B. Röntgenbild. Ansicht von der Innenseite. Die Fragmentenden und distaler Teil des Kallus stark atrophisch

Fragments. Entsprechend den Verhältnissen des vorangehenden Falles befindet sich auch hier der Kallus im distalen Teil im Abbau. Auch die Fragmentspitzen sind, auf der Aufnahme (Abb. 115A) deutlich sichtbar, im Röntgenbild (Abb. 115B) nahezu verschwunden.

Eigenartige Verhältnisse liegen im folgenden Fall vor. Bei der Femurfraktur mit seitlicher Verlagerung eines Haushuhnes *(Gallus domesticus L.)* entstand ein anormales Knochengebilde (Abb. 116). Es sitzt am unteren Ende des proximalen Fragments und zeigt eine dem distalen Femurgelenk ähnliche Form. Mit der Patella steht es durch eine ligamentartige Verbindung im Zu-

sammenhang. Diese tritt, von der Patella ausgehend, unter dem Ligamentum laterale genu internum auf einen Knochenkamm des anormalen Knochengebildes zur Insertion über. Vielleicht entstand das auffallende Gebilde aus einem bei der Verletzung abgerissenen Periostsẗück.

In der Arbeit von Stroh (1926, S. 232, Abb. 28) wird das Femur eines Fasan beschrieben; der Knochen war im Schrot-

Abb. 115A

Abb. 115B

Abb. 115. *Gallus domesticus L.* A. Fraktur des linken Femur mit seitlicher Fragmentverschiebung. Länge 64 mm. Ansicht von der Hinterseite. B. Röntgenbild des gebrochenen linken und des unverletzten rechten Femur. Die Fragmentenden und distaler Teil des Kallus stark atrophisch

schuß in der Mitte gebrochen und unter Längsverschiebung der Bruchstücke geheilt. In den Kallus sind zwei Knochen, nahezu im rechten Winkel zur Femurachse, eingeheilt. An der Verwachsungsstelle mit dem Kallus sind sie durch periostale Knochenwucherungen verdickt. „Um Knochensplitter handelt es sich nicht, die Knochen sind vielmehr natürlich geformt und weisen an den freien Enden deutliche Gelenkkopfbildung auf; auch läßt der Oberschenkelknochen keinen weiteren bemerkbaren Defekt erkennen. Sie müssen von einer anderen Stelle des Wildkörpers

stammen und durch die Schrotgarbe dorthin verschlagen worden sein. Vergleichende Untersuchungen am Fasanenskelett ergaben, daß es sich nur um das Vorarmknochenpaar des Flügels handeln kann . . .“

Bei dem Femurbruch eines anderen Fasan (S. 206, Abb. 8) sind die Fragmente in winkliger Verlagerung der Bruchstücke knöchern vereinigt.

Abb. 116

Abb. 117

Abb. 116. *Gallus domesticus L.* Fraktur des linken Femur. Am unteren Ende des proximalen Fragments ein gelenkartig geformtes anormales Knochengebilde. Länge des Tibiotarsus 120 mm. Ansicht von der Innenseite

Abb. 117. *Corvus frugilegus L.* Fragmente des linken Femur in winkliger Stellung knöchern zusammengeheilt. Länge des Tibiotarsus 90 mm. Ansicht von der Außenseite

Bei einer Saatkrähe *(Corvus frugilegus L.)* sind im linken Femur die Bruchstücke in winkliger Stellung knöchern miteinander verbunden (Abb. 117). Das distale Gelenkstück des Femur ist mit dem distalen Fragment der Femurdiaphyse zu kompaktem Knochen geworden.

Zwischen Femur und Tibiotarsus liegt eine Ankylose nicht vor, vielmehr sind beide Knochen gegeneinander beweglich geblieben.

2. Frakturen des Tibiotarsus

Den Vorgängen im Femur entsprechend wird auch im Tibiotarsus nach abgeschlossener Bruchheilung das Kallusmaterial auf normale Verhältnisse des Knochenumfanges reduziert.

Abb. 118

Abb. 119 A

Abb. 118. *Balearica pavonina Linn.* Bruchstelle im distalen Schaft des linken Tibiotarsus mit rückgebildetem Kallus. Länge der abgebildeten Knochenteile 300 mm. Ansicht von der Hinterseite

Abb. 119 A. *Platalea leucerodia Linn.* Bruchstelle im linken Tibiotarsus mit starker Kalluswucherung auf der medialen Seite. Ansicht von der Hinterseite. Länge des Humerus 90 mm

Der linke Tibiotarsus eines Pfauenkranichs *(Balearica pavonina Linn.)* läßt das Stadium des rückgebildeten Kallus besonders deutlich erkennen (Abb. 118). Das distale Bruchstück wurde an dem proximalen in der Längsrichtung etwa 5 cm emporgeschoben, sodaß die Innenflächen beider Bruchenden durch Kalluswucherung

Abb. 119 B

Abb. 119 C

Abb. 120

Abb. 119 B. *Platalea leucerodia Linn.* Die dorsale Oberfläche des Knochens an der Bruchstelle geglättet. Ansicht von der Vorderseite. C. Der Kallus auf der plantaren Fläche abgerundet und geglättet. Ansicht von der Hinterseite

Abb. 120. *Branta bernicla Linn.* Fraktur des linken Tibiotarsus mit winkliger Fragmentverlagerung. Länge des Femur 62 mm. Ansicht von der Innenseite

miteinander zu festem Knochen verschmolzen. Die beiden Fragmentenden über dem distalen Gelenkteil des Tibiotarsus wurden besonders dorsal der normalen Höhe der Knochenoberfläche durch Resorption des Kallus angeglichen (Abb. 118). Auf der plantaren Seite besteht zwischen den Bruchenden eine Höhendifferenz.

Die Verlagerung der Bruchstücke und mithin die Menge des

entstandenen Kallus ist größer im linken Tibiotarsus eines Löffelreihers *(Platalea leucerodia Linn.)* (Abb. 119A—C). Auf den seitlich auseinandergewichenen Bruchstücken wölbt sich die Kallusmasse über der Bruchstelle an der medialen Seite stark hervor (Abb. 119A—C). Demnach erscheint die Kalluswucherung auf der medialen besonders stark ausgebildet, während die dorsale (Abb. 119B) und plantare (Abb. 119C) Knochenfläche nur wenig verstärkt sind, und die laterale Seite frei von Kallus ist. Die Oberfläche der kallösen Neubildungen erscheint wie im vorangehenden Fall geglättet.

Im linken Tibiotarsus einer Ringelgans *(Branta bernicla Linn.)* sitzt die Bruchstelle etwa in der Mitte des Schaftes (Abb. 120). Nach der Fraktur wurden die Bruchstücke winklig verlagert, indem das distale Stück an der dorsalen Knochenfläche des proximalen Stückes in einer Länge von etwa 16 mm bei winkliger Stellung emporgeschoben wurde. Lateral schließt das proximale Fragment mit dem Endstück der Fibula ab; dieses untere Ende des proximalen Fragments ragt aus der Bruchstelle noch sichtbar hervor. Es hat aber eine Glättung erfahren, wie auch der zwischen den Innenflächen der Bruchenden entstandene Kallus besonders auf der medialen Seite (Abb. 120) einheitlich glatt erscheint. Auf der lateralen Kallusfläche befinden sich noch geringfügige Unregelmäßgkeiten.

Bei einem Auerhahn *(Tetrao urogallus Linn.)* wurden die Bruchstücke des linken Tibiotarsus stark verlagert (Abb. 121). Das distale Bruchstück wurde an dem durch das Gelenk festgestellten proximalen Stück etwa 3 cm an der dorsalen Fläche emporgeschoben und es erlitt eine Auswärtsrotation von etwa 90°. Zwischen den sich berührenden Bruchflächen ging die Kallusbildung von statten, so daß die beiden getrennten Stücke fest vereinigt wurden. Wie im vorigen Fall endet hier das proximale Bruchstück distal mit dem Endstück der Fibula. Der Kallus ragt plantar in einem kammartigen Gebilde hervor, auf der medialen und lateralen (Abb. 121) Seite ist die Oberfläche der Höhe der Fragmente angeglichen und völlig geglättet. Bei der erläuterten Verlagerung der Bruchstücke war die Verkürzung des Knochens nicht unerheblich.

Auch der Kallus zwischen den Tibiafragmenten eines Haushuhnes *(Gallus domesticus L.)* stimmt mit diesen im Umfang überein (Abb. 122). Die Fragmente verwuchsen in winkliger

Stellung zueinander. Das proximale Ende des Kallusmasse verwuchs mit der Fibula. Das distale Bruchstück endet über der Bruchstelle mit scharfer Spitze. Die Fibula ist im proximalen Teil mit periostalen Auflagerungen versehen, die in Länge von 2 cm mit der Tibia knöchern verbunden sind; diese Wucherungen gehen vermutlich auf Fissuren zurück.

Eine endgültig verheilte Fraktur, deren Kallus bis auf geringfügige Erhebungen rückgebildet wurde, liegt im distalen Schaft

Abb. 121

Abb. 122

Abb. 123

Abb. 121. *Tetrao urogallus Linn.* Fraktur des linken Tibiotarsus. Auswärtsrotation von etwa 90° des distalen Fragments. Länge 123 mm. Ansicht von der Außenseite

Abb. 122. *Gallus domesticus L.* Fraktur der linken Tibia und Verletzung der Fibula im proximalen Schaft. Synostose zwischen Fibula und Tibia. Länge 120 mm. Ansicht von der Innenseite

Abb. 123. *Penelope superciliaris Ill.* Bruchstelle mit rückgebildetem Kallus im distalen Schaft des rechten Tibiotarsus. Länge 110 mm. Ansicht von der Außenseite

der Tibia bei einem Schakuhuhn *(Penelope superciliaris Ill.)* vor (Abb. 123). Die Knickung der Achse gleicht dem vorigen Fall.

Auf etwa Zweidrittel normaler Länge verkürzt wurde der rechte Tibiotarsus einer Saatkrähe *(Corvus frugilegus L.)* nach einer Doppelfraktur (Abb. 124). An der proximalen Bruchstelle verwuchsen die Fragmente durch Bildung eines Zwischenkallus in winkliger Stellung zu festem, geglättetem Knochen. Das obere Ende des distalen Bruchstückes ragt hervor. Die untere Bruch-

stelle über dem distalen Gelenk ist durch die Verstärkung der betroffenen Stelle gekennzeichnet.

Bei einem Mäusebussard *(Buteo buteo Linn.)* sitzt am distalen Schaft des linken Tibiotarsus ein noch junger knöcherner Kallus

Abb. 124

Abb. 125

Abb. 126

Abb. 124. *Corvus frugilegus L.* Doppelfraktur im rechten Tibiotarsus. Länge 66 mm. Ansicht von der Außenseite

Abb. 125. *Buteo buteo Linn.* Fraktur im distalen Schaft des linken Tibiotarsus mit jungem Kallus, in dessen weitmaschiges Gewebe plantar ein Schrotkorn eingeheilt ist. Länge 98 mm. Ansicht von der Innenseite

Abb. 126. *Serpentarius serpentarius Miller.* Linker Tarsometatarsus mit spindelförmigem Kallus. Die Bruchstelle wurde vermutlich geschient. Länge 270 mm. Ansicht von der Vorderseite

(Abb. 125), welcher die beiden Bruchenden umschließt. Auf der plantaren Fläche erhebt er sich bis zur Höhe von 1 cm. In der Spitze des knolligen Kallus sitzt plantar ein Schrotkorn eingewachsen.

3. Frakturen des Tarsometatarsus

Der linke Lauf eines Kranichgeiers *(Serpentarius serpentarius Miller)* trägt einen spindelförmigen Kallus (Abb. 126). Da keine

Verlagerung der Bruchstücke vorliegt, ist zu vermuten, daß der Bruch geschient worden ist. Die Annahme liegt auch insofern nahe, als das Skelett von einem Vogel aus dem Zoologischen Garten stammt.

Abb. 127

Abb. 128 A

Abb. 128 B

Abb. 127. *Lyrurus tetrix Linn.* Rechter Tarsometatarsus nach Kugelschußverletzung mit winkliger Fragmentverlagerung geheilt. Länge 50 mm. Ansicht von der Außenseite

Abb. 128. *Scolopax rusticola Linn.* A. Linker Tarsometatarsus mit festem Lehmring auf der durch ein Schrotkorn verletzten Stelle und verstümmelter 4. Zehe. B. Tarsometatarsus bei abgenommenem Lehmring

In freier Wildbahn verheilte dagegen der durch einen Kugelschuß gebrochene rechte Lauf eines Birkhahnes *(Lyrurus tetrix Linn.)* (Abb. 127). Bei rechtwinkliger Verlagerung verwuchsen die Fragmente in knöcherner Verbindung. Gemäß der erhaltenen Auskunft, vollzog sich diese Heilung innerhalb sieben Tagen.

Die folgenden Zeichnungen, die Herr Professor J. W. Harms freundlichst zur Verfügung stellte, zeigen eine Verletzung im linken

Tarsometatarsus einer (männlichen) Waldschnepfe *(Scolopax rusticola Linn.)*. Der Vogel wurde am 24. Februar 1926 erlegt. Die Außenzehe des linken Tarsometatarsus stellt einen Amputationsstumpf dar, der bei einer Schußverletzung entstand. Oberhalb der Phalangen umschloß ein fester Lehmring das distale Gelenk des Tarsometatarsus (Abb. 128A). Dieses Lehmgebilde bedeckte die Schußstelle im Lauf (Abb. 128B).

Ähnliche Erscheinungen wurden bei auf den Boden angewiesenen Vögeln häufiger beobachtet. Bei Diezel (1920, S. 514) werden zwei Frakturen von Waldschnepfen erwähnt; in dem einen Fall war die im proximalen Teil des Tibiotarsus sitzende Bruchstelle durch einen Federverband geschient, und auch im zweiten Fall war der verheilte Bruch durch einen Ballen blutverklebter Bauchfedern umhüllt. Die Vögel zogen wahrscheinlich den schmerzenden Ständer in das Bauchgefieder; die Federn verklebten durch das aus der Bruchstelle tretende Blut und wurden bei Bewegungen leicht abgerissen. Bei der Lebensweise am Boden mischen sich manchmal mit solchen Ballen verklebter Federn über der Bruchstelle Grashalme, Erde und andere Bestandteile.

III. Experimentell erzeugte Frakturen

1. Versuch. Einem Haushahn *(Gallus domesticus L.)* (zweijährig, Rasse unbestimmt) wird am 30. Juni 1926 die rechte Ulna durch Druck beider Daumen subkutan gebrochen. Nach der Fraktur zeigt der Hahn normales Verhalten. Er nimmt Nahrung auf und kräht vom 1. Juli ab jeden Morgen. Am 18. September 1926 wird er getötet. Der rechte Flügel wird mazeriert (Abb. 129).

Der 2½ Monate alte Kallus ist mit dem Fragmenten zu elfenbeinartig glattem und festem Knochen geworden. Die Bruchheilung erfolgte bei nach außen geknickter Achse.

2. Versuch. Einer Haustaube *(Columba livia domestica L.)* (zweijährig, Rasse unbestimmt) werden am 3. Juli 1926 die linke Ulna und der rechte Radius gebrochen. Unmittelbar nach dem Bruch der Ulna trinkt der Vogel. Am 26. Juli ist er wieder flugfähig. Am 31. Juli balzt er in der Mittagssonne. Am 3. September 1926 wird er freigelassen und erweist ein wiederhergestelltes Flugvermögen.

3. Versuch. Einer Haustaube *(Columba livia domestica L.)* (zweijährig, Rasse unbestimmt) wird am 10. Juli 1926 die rechte

Ulna gebrochen. Am Boden laufend, schleift sie den rechten Flügel nach. Am 26. Juli fliegt die Taube an das Gitter des Flugkäfigs empor. Am 10. August wird sie getötet.

Am mazerierten Flügel (Abb. 130) erkennt man im Ulnaschaft den vier Wochen alten Kallus. Letzterer ist auf der medialen Ulnafläche stark konvex und er vereinigt die nach dem subkutanen Bruch seitlich verlagerten Fragmente.

4. Versuch. Einer diesjährigen Haustaube *(Columba livia domestica L.)* (Rasse unbestimmt) werden am 3. Juli 1926 Radius und Ulna der linken und der Radius der rechten Seite subkutan gebrochen. Die Taube erlangt die Flugfähigkeit nicht zurück. Beim Flüchten am Boden schleppen anfangs beide, später der linke Flügel nach. Am 13. August wird die Taube getötet.

Der mazerierte rechte Flügel (Abb. 131 A) zeigt im distalen Teil des Radius eine geglättete Bruchstelle. Im Radius des linken Flügels (Abb. 131 B) entstand eine Pseudarthrose. Zwischen den gegeneinander beweglichen Fragmenten sitzt ein eitergefüllter bindegewebiger Knollen, der bei Druck feine Knochensplitter medial entleert. Die Fragmente der Ulna sind dagegen bei seitlicher und winkliger Verschiebung knöchern zusammengewachsen.

5. Versuch. Einer Haustaube *(Columba livia domestica L.)* (zweijährig, Rasse unbestimmt) werden am 10. Juli 1926 Ulna und Radius des rechten Flügels gebrochen. In der Flucht flattert die Taube mit schleppendem rechten Flügel über den Boden. Am 13. August wird die Taube getötet. Der Flügel wird mazeriert (Abb. 132).

Die Fragmente der Ulna wie die des Radius sind nur bindegewebig vereinigt. Zwischen den distalen Fragmenten von Ulna und Radius entstand eine Synostose; distal davon bildete sich, durch einen schmalen Spalt getrennt, eine zweite knöcherne Verbindung von Radius und Ulna.

6. Versuch. Einer Lachtaube *(Streptopelia risoria Linn.)* wird der rechte Tarsometatarsus durch Knicken des distalen Teiles nach innen am 10. Juli 1926 subkutan gebrochen. Der Vogel zieht den verletzten Lauf in das Gefieder und setzt sich auf einen Ast im Flugkäfig. Beim Wenden vermeidet er, den beschädigten Lauf zu belasten; geschieht es doch, so knickt der Lauf nach innen ein. Die Bruchstelle schwillt nach der Frakturierung an; der Lauf verfärbt sich infolge der Blutansammlung in Blaurot. Die Taube nimmt erst am folgenden Tag wieder Nahrung auf. Später ruht

Abb. 129 Abb. 130

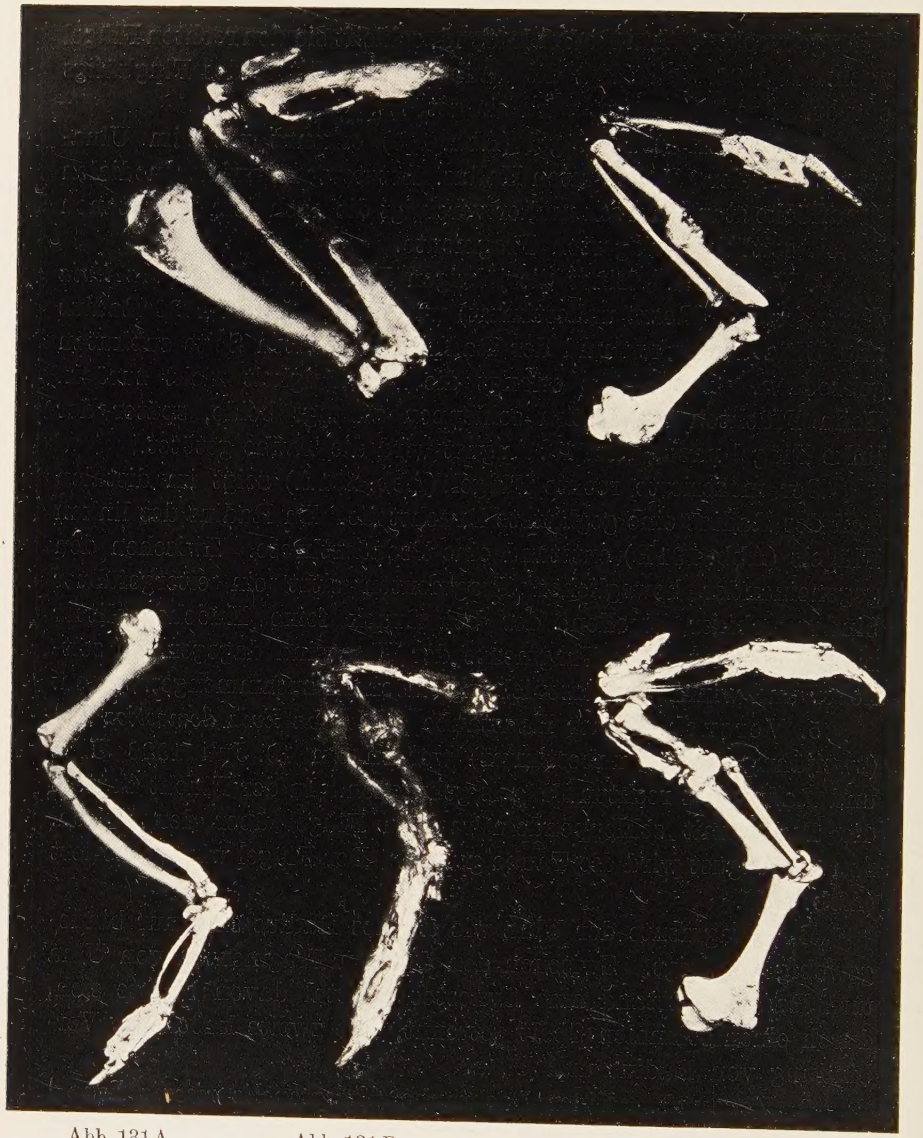

Abb. 131 A Abb. 131 B Abb. 132

Abb. 129. *Gallus domesticus L.* Rechte Ulna mit 2½ Monat alter geheilter Fraktur. Länge des Humerus 85 mm. Ansicht von der Außenseite

Abb. 130. *Columba livia domestica L.* In der rechten Ulna knöchern geheilte Fraktur 32 Tage p. op. Länge des Humerus 51 mm. Ansicht von der Außenseite

Abb. 131. *Columba livia domestica L.* A. Konsolidierte Fraktur im distalen Schaft des rechten Radius 42 Tage p. op. Länge des Humerus 46 mm. Ansicht von der Außenseite. B. Konsolidierte Fraktur in der linken Ulna 42 Tage p. op.; im Radius zwischen den gegeneinander beweglichen Fragmenten ein eitergefüllter bindegewebiger Knollen. Länge des Humerus 46 mm. Ansicht von der Innenseite

Abb. 132. *Columba livia domestica L.* Pseudarthrose in den Fragmenten der rechten Ulna und des rechten Radius 35 Tage p. op. Zwischen Ulna und Radius Synostose. Länge des Humerus 55 mm. Ansicht von der Außenseite

sie an sonnigen Stellen auf der Ferse, indem sie den gebrochenen Ständer ausstreckt und mit dem Gefieder bedeckt. Vom 18. Juli ab geht der Kallus im Umfang zurück. Die Versteifung verhindert ein Umknicken des Laufes. Beim Hüpfen am Boden wird der

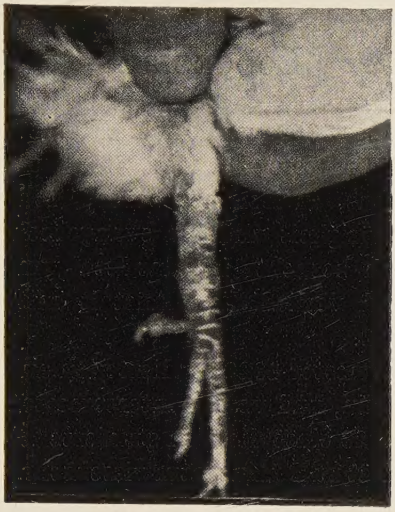

Abb. 133. *Streptopelia risoria Linn.* Rechter Tarsometatarsus mit 21 Tagen alter konsolidierter Fraktur. Länge 18 mm. Ansicht von der Außenseite

Lauf nur selten belastet. Die Aufnahme (Abb. 133) zeigt den Kallus lateral am lebenden Vogel am 31. Juli 1926. Die subkutane Fraktur ist bei winkliger Fragmentverlagerung mit einem Zwischenkallus geheilt. Die geringe Verkürzung des Knochens bedeutet kein Hindernis für die Funktion. Der Vogel wird weiter beobachtet.

Lebenslauf

Am 28. Dezember 1902 wurde ich, Hermann Stock, als Sohn des Realgymnasialdirektors Dr. Max Stock und seiner Ehefrau Helene, geb. Symons, in Berlin geboren. Ich besitze die preußische Staatsangehörigkeit und bin evangelischen Bekenntnisses. Von Ostern 1910 an besuchte ich das Realgymnasium zu Berlin-Schmargendorf und verließ diese Anstalt mit dem Zeugnis der Reife im März 1922.

Das Sommersemester 1922 studierte ich an der Tierärztlichen Hochschule zu Berlin, und vom Wintersemester 1922/23 bis zum Sommersemester 1923 einschließlich studierte ich an der Friedrich-Wilhelms-Universität zu Berlin Naturwissenschaften. Vom Wintersemester 1923/24 an bis zum Wintersemester 1926/27 setzte ich das Studium an der Philipps-Universität zu Marburg fort. Das Rigorosum bestand ich am 9. März 1927.

Meine akademischen Lehrer waren in Berlin: Geh. Reg.-Rat Prof. Dr. Heider, Geh. Reg.-Rat Prof. Dr. Kükenthal, Prof. Dr. Deegener, Prof. Dr. Diels, Prof. Dr. Pompecki, Prof. Dr. Heymons, Prof. Dr. Miehe, Prof. Dr. von Bayer und Prof. Dr. Schroeter, in Marburg: Geh. Reg.-Rat Prof. Dr. Korschelt, Prof. Dr. Claußen, Privatdozent Dr. von Haffner, Prof. Dr. Wedekind, Prof. Dr. Weigel, Prof. Dr. Schultze-Jena, Prof. Dr. Hartmann und Prof. Dr. Horst.

Ihnen allen bin ich zu aufrichtigem Danke verpflichtet.

Es sei mir gestattet, an dieser Stelle meinem hochverehrten Lehrer, Herrn Geheimrat Prof. Dr. E. Korschelt für die Anregung zu der Untersuchung und seine gütige Unterstützung bei ihrer Ausführung meinen aufrichtigen Dank zu sagen.